Aus der Univ.-Augenklinik Basel (Vorsteher: Prof. Dr. med. F. Rintelen)

Vergleichende klinische Untersuchungen über die Wirkung der Zyklodialyse und der Elliotschen Trepanation beim Glaukom

Inauguraldissertation
zur Erlangung der Doktorwürde
der Medizinischen Fakultät
der Universität Basel

Vorgelegt von
Franz Rohrer, Eiken (Aargau)

Ferdinand Enke Verlag Stuttgart 1953
Separatdruck aus den Klin. Mbl. Augenhk. 1953, Band 123, Heft 3, S. 268

Von der Medizinischen Fakultät Basel genehmigt auf Antrag
von Prof. Dr. med. F. Rintelen

Tag der Promotion: 1. 3. 52

R. UNIV.
BIBLIOTHEEK
LEIDEN

Meiner lieben Mutter
und in dankbarer Erinnerung
an meinen lieben
Dr. med. Joseph Hinden

Digitized by the Internet Archive
in 2026

https://archive.org/details/IA41507223_0119

Vergleichende klinische Untersuchungen über die Wirkung der Zyklodialyse und der Elliotschen Trepanation beim Glaukom

Mit 1 Abbildung und 3 Tabellen

Einleitung

An der Basler Augenklinik wurden während einer längeren Zeitepoche, bis zum September 1948, fast alle Fälle von Glaucoma simplex und chronicum nach Heine operiert. Vereinzelt wurde auch die Cyclodialysis inversa nach Blaskovics ausgeführt. In einer späteren Phase wurde bei der gleichen Krankheit fast ausschließlich eine Trepanation nach Elliot vorgenommen. Nur in seltenen Fällen kam eine Zyklodialyse oder Cyclodialysis inversa zur Anwendung. Im allgemeinen wurde in beiden Zeitabschnitten keine besondere Auswahl der Patienten getroffen. Das beinahe gleichgeartete Krankengut bietet somit die Möglichkeit des Vergleichs. Einschränkend sei bemerkt, daß die Fälle mit Elliotscher Trepanation eine durchschnittlich kürzere Beobachtungszeit haben.

In der Folge sollen nur die Vor- und Nachteile und das erzielte Operationsresultat beider Verfahren miteinander verglichen werden. Die Indikation zur Operation war in jedem Falle dieselbe: medikamentös nicht zu beeinflussende Drucksteigerung bei Glaucoma simplex, in wenigen Fällen auch bei Glaucoma chronicum und secundarium.

Die Operationstechnik, wie sie an der Basler Augenklinik gehandhabt wird, ist folgende:

1. Die Zyklodialyse nach Heine. Subkonjunktivale Injektionsanästhesie. Iris und Corpus ciliare werden dadurch praktisch unempfindlich. Akinesie und Retrobulbäranästhesie erübrigen sich. Außen oben oder unten, also immer zwischen zwei geraden Augenmuskeln, werden, etwa 10 mm vom Limbus entfernt, die Bindehaut und die Tenonsche Faszie mit der Schere aufgeschnitten und die sauber freipräparierte Sklera auf einer Länge von 3—4 mm in 5—6 mm Distanz vom Limbus mit der Lanze oder dem Graefemesser limbuskonzentrisch durchschnitten. Durch diesen Einschnitt wird der winklig abgeknickte Zyklodialysespatel eingeschoben und hart an der Sklera und parallel zu dieser zwischen Sklera und Corpus ciliare zur Pupille vorgeschoben. Die Spatelspitze erscheint bei richtiger Technik außen im Kammerwinkel vor der Iris. Sie wird um etwa 60° nach oben und unten gedreht. Dadurch wird der Strahlenkörper mehr oder

weniger von der Sklera abgelöst; es entsteht eine Verbindung zwischen Kammerwinkel und Suprachorioidealraum. Der Spatel wird nach der Dialyse vorsichtig zurückgezogen. Die Conjunctiva bulbi wird genäht und ein leichter Druckverband angelegt, um eine Nachblutung zu verhüten. Pilokarpin, Merfen.

Bei der Cyclodialysis inversa nach Blaskovics wird nach einem waagrechten Schnitt 1 cm vom Limbus entfernt durch die Bindehaut, oberhalb der Insertion des Musculus rectus superior, der Lederhautschnitt genau meridional bei 12 Uhr angelegt. Der Spatel wird waagrecht von rechts nach links in den Suprachorioidealraum eingeführt, da hier keine festen Verbindungen zwischen Leder- und Aderhaut bestehen. Ist der Spatel bis zum Knie vorgeschoben, so wird er langsam über die Mittellinie hinaus in die Kammer abgedreht und in dieser Stellung zurückgezogen.

2. Die Trepanation nach Elliot. Lokale Anästhesie durch Instillation des Anästhetikums in den Bindehautsack, Injektion subkonjunktival zwischen Limbus und Rectus-superior-Ansatz sowie retrobulbär. Akinesie. Eine Zügelnaht wird durch den Musculus rectus superior gelegt. Spülung des Bindehautsackes mit Sublimatlösung 1 : 5000. Es wird 8 mm vom Limbus und parallel zu diesem oberhalb der Kornea ein 12—15 mm langer Einschnitt in die Conjunctiva bulbi gemacht. Das subkonjunktivale Gewebe samt der Tenonschen Kapsel wird bis auf die Sklera durchtrennt und vorsichtig als möglichst dicker Lappen bis etwa 1,5 mm über den Limbus hinaus stumpf abpräpariert. Der Lappen wird nach unten geschlagen und zwei Konjunktivalnähte vorgelegt. Am Limbus wird mit dem Graefemesser bei 12 Uhr ein kleiner Einschnitt gemacht. Hier, unmittelbar hinter dem Ansatz des Lappens, also am Korneoskleralrand, wird der Handtrepan von 1,5—2,0 mm Durchmesser senkrecht aufgesetzt. Um eine Verletzung des Corpus ciliare sicherer zu vermeiden, wird der Trepan zur Hälfte auf der Kornea und zur Hälfte auf der Sklera aufgesetzt. Unter mäßigem Druck und drehenden Bewegungen durchsetzt er nach wenigen Umdrehungen die Sklera. Das ausgestanzte Sklerastückchen steckt meist in der Trepanöffnung. Die ballonförmig durch das Foramen prolabierende Iris wird gefaßt und mit horizontal aufgesetzter Weckerschere eine basale Iridektomie gemacht, damit nicht nachträglich ein Irisprolaps auftritt, der die Trepanationsöffnung wieder verschließt. Die gekappte Iris zieht sich von selbst wieder zurück oder kann durch leichte Bulbusmassage zurückbewegt werden. Zuletzt werden die vorgelegten Nähte geknüpft; der Lappen deckt die Trepanationsöffnung. Es entsteht dort das Filterkissen. Unmittelbar nach der Operation und an den folgenden Tagen wird ein Mydriatikum zur Vermeidung hinterer Synechien verabreicht. In den

Bindehautsack wird eine desinfizierende Salbe eingestrichen, und für 24 Stunden werden beide Augen verschlossen.

Eigene Untersuchungen

1. Das Krankengut. Wir haben 82 Zyklodialysen weiterverfolgt. Davon waren 72 nach Heine operiert worden, bei 10 Patienten hatte man eine Cyclodialysis inversa nach Blaskovics ausgeführt. Die postoperative Beobachtungszeit beträgt 1 Monat bis 6 Jahre. 24 Patienten begaben sich nach der Operation in auswärtige Behandlung und entgingen dadurch bald unserer Kontrolle. Aus der verschieden langen Beobachtungszeit ergibt sich, daß man die Resultate der einzelnen Fälle nicht ohne weiteres miteinander vergleichen darf. Deshalb können aus den Gesamtergebnissen auch keine absolut gültigen Schlüsse gezogen werden. Die gleiche Kritik gilt allen anderen bis jetzt veröffentlichten Operationsresultaten.

Die Operationsindikation war in 60 Fällen Glaucoma simplex, in 10 Fällen Glaucoma inflammatorium chronicum und in 12 Fällen Glaucoma secundarium. Diese Sekundärglaukome waren entstanden 6mal nach Iridozyklitis, 2mal nach Perforatio bulbi, in je 1 Fall nach Ablatio retinae, nach Heterochromiekatarakt und Extractio lentis, nach Contusio bulbi mit Subluxatio lentis und nach Kalkkaolinverätzung.

Von den 82 Operierten waren 26 am gleichen Auge schon voroperiert worden, und zwar: 1mal 18 Patienten: dabei handelte es sich um 10 Zyklodialysen, 5 Iridektomien, 1 Extractio lentis, 1 Ablatiooperation, 1 hintere Sklerotomie; 2mal 7 Patienten mit 7 Zyklodialysen, 4 Iridektomien, 1 hinteren Sklerotomie, 1 Quellungsdiszission, 1 Parazentese; 3mal 1 Patient mit 2 Zyklodialysen und 1 hinteren Sklerotomie.

Bei den insgesamt 81 trepanierten Augen variiert die Beobachtungszeit zwischen 1 Monat und 3 Jahren.

Die Operationsindikation war in 58 Fällen Glaucoma simplex, 10mal Glaucoma chronicum, in 10 Fällen Glaucoma secundarium, davon 2mal ein Glaucoma haemorrhagicum bei Diabetes und Hypertonie, 3mal nach Iridozyklitis, je 1mal nach Iritis und Keratitis nummularis, nach Hornhautabszeß, nach Ablatio retinae, nach Zentralvenenthrombose, nach extrakapsulärer Linsenextraktion. Dazu kamen 2 Fälle von Buphthalmus und 1 Glaucoma capsulare. 12 Augen waren schon früher operiert worden. An 1 Auge hatte man schon 3 Operationen ausgeführt (Iridektomie, Trepanation nach Elliot, Zyklodiathermokoagulation), 1 anderes Auge wies 2 Voroperationen auf (Cyclodialysis inversa, hintere Sklerotomie). 2 Augen waren vor dem September 1948 am gleichen Auge ein erstes Mal nach Elliot operiert worden, aber ohne Erfolg. Die übrigen Eingriffe waren folgende: 2 Iridektomien, ferner je 1 Zyklodialyse, Iridenkleisis, Zyklo-

diathermie, extrakapsuläre Linsenextraktion, Cyclodialysis inversa, hintere Sklerotomie. Am 2. Auge waren 6 Patienten bereits früher trepaniert worden, bei 10 Patienten wurde dieser Eingriff während unserer Beobachtungszeit am anderen Auge ausgeführt.

Bei den von uns überprüften Fällen der Basler Klinik wurde der Operationserfolg auf Grund der erzielten Drucksenkung und der Funktion des Auges, seines Gesichtsfeldes und seiner zentralen Sehschärfe bewertet. Auch den ophthalmoskopisch-morphologischen Veränderungen der Papille wurde, soweit möglich, Aufmerksamkeit geschenkt. Anschließend daran verfolgten wir auch die Operationskomplikationen, insbesondere die Entwicklung einer postoperativen Katarakt. Als weiteren Faktor zogen wir auch die postoperative medikamentöse Therapie in der Beurteilung des Operationsresultates heran.

2. Die Wirkung der Operation. Für die Beurteilung des intraokularen Druckes nahmen wir in mehr oder weniger willkürlicher Weise als obersten Grenzwert 27 mm Hg, als unteren 12 mm Hg an. Diese Grenzwerte haben nur sehr relative Gültigkeit. Sie dienen als Maßstab für die Bewertung des Drucksenkungserfolges des Eingriffes und wurden für Zyklodialyse und Elliotsche Trepanation in gleicher Weise gebraucht. Die obere Grenze kann mit 27 mm Hg schon deshalb nicht generell festgesetzt werden, als wir den intraokularen Druck nur in Beziehung zum Retinalarteriendruck in seiner Glaukomsymptome erzeugenden Bedeutung würdigen können. Die untere Grenze ist mit 12 mm Hg eher tief angesetzt. Wir sahen aber weder bei der Zyklodialyse noch bei der Trepanation bei dieser Tension einen schlechten Ausgang des Glaukoms. Bei solchen Druckwerten trat nie eine Phthisis bulbi ein, auch Ablatio retinae wurde nicht beobachtet.

Tabelle 1

	Zyklodialyse	Trepanation
Tension normalisiert	68%	80%
erhöht	21%	11%
hypoton	11%	9%
Sehschärfe besser oder		
gleich	53%	48%
schlechter	47%	52%
Gesichtsfeld		
a) Perimeter*) gleich	12 Fälle	25 Fälle
schlechter	18 Fälle	19 Fälle
b) Kampimeter nach Bjerrum**)		
gleich	5 Fälle	6 Fälle
schlechter	6 Fälle	8 Fälle
Papille		
zunehmende Atrophie	3 Fälle	3 Fälle
zunehmende Exkavation	2 Fälle	2 Fälle
Rückbildung der Exkavation		3 Fälle

*) Die übrigen Befunde fehlen; meistens war infolge schlechter Sehschärfe kein Gesichtsfeld mehr aufzunehmen.

**) Die übrigen Befunde fehlen aus dem gleichen Grunde wie bei den Perimeterbefunden.

Tab. 1 gibt eine Übersicht des Operationserfolges in bezug auf Tension, Sehschärfe, Gesichtsfeldveränderungen und Morphologie der Papille.

Zur Morphologie der Papille ist noch folgendes nachzutragen: Von 13 normalen Papillen vor der Operation veränderten sich nach Zyklodialyse während unserer Beobachtung 3 : 2 atrophierten, 1 wurde glaukomatös exkaviert. In 2 Fällen bestand bereits eine Atrophie, in 25 Fällen eine Exkavation, bei 28 Augen fand man Exkavation und Atrophie zugleich. Bei den in Tab. 1 angegebenen 5 Fällen mit zunehmenden Papillenveränderungen war in 2 Fällen die Tension normal, bei 3 erhöht.

Nach der Trepanation veränderten sich 2 von 6 ursprünglich normalen Papillen glaukomatös. Vor der Operation wiesen 23 Patienten eine Exkavation auf. Diese bildete sich nach dem Eingriff und der Drucksenkung in 3 Augen zurück. 2 Papillen waren vor der Operation schon atrophisch und bei 34 bestanden Atrophie und Exkavation zugleich. Die übrigen Papillenbefunde konnten nicht erhoben werden mangels Einsicht auf den Fundus.

3. Rezidive. Die Tension stieg bei den durch die Operation normalisierten Augen nach einer verschieden langen Zeit in einem gewissen Prozentsatz wieder an. Dieser betrug nach der Zyklodialyse 50% der postoperativ Gebesserten; in 11 Fällen, d. h. in 15% davon, ließ sich in der Folge der Druck durch medikamentöse Therapie wieder zur Norm bringen. Nach der Trepanation stieg der Druck bei 13% der Fälle wieder an. Durch die nachfolgende medikamentöse oder operative Therapie konnte er bei der Hälfte der Rezidive dauernd gesenkt werden.

Über das zeitliche Auftreten des erneuten Druckanstiegs orientiert Tab. 2.

Tabelle 2

Zeit nach der Operation	Anzahl der Rezidive	
	Zyklodialyse	Trepanation
1 Woche	2	
2 Wochen		1
1 Monat	9	5
2 Monate	5	
3 Monate	2	1
6 Monate	5	
12 Monate	4	1
14 Monate		1
26 Monate	1	1
Total	28	10

Nach der Zyklodialyse traten also vier Fünftel aller Rezidive in den ersten 6 Monaten auf, nach der Trepanation waren in dieser Zeitspanne fast 3mal weniger Rezidive aufgetreten.

4. Hypotonie. Nach unseren Untersuchungen trat nach Zyklodialyse in 11%, nach Trepanation in 9% eine Hypotonie auf. In einzelnen Fällen hatte sie eine Phthisis bulbi zur Folge. Die zentrale Sehschärfe nahm bei den anderen Fällen z. T. leicht ab; in etwa der Hälfte der trepanierten

Fälle blieb sie gleich. Das Gesichtsfeld zeigte mehrmals eine Tendenz zur Verschlechterung. Die Zahl der Hypotonien ist nach beiden Operationen zu gering, als daß aus ihrem Verlauf allgemeine Regeln abgeleitet werden könnten.

5. Zweite und dritte Operation. Nach Zyklodialyse war in 21 Fällen eine weitere Operation am erkrankten Auge nötig, und zwar wurden 12 Patienten einmal, 2 zweimal und 2 dreimal nachoperiert. Tab. 3 gibt eine Übersicht über die Nachoperationen.

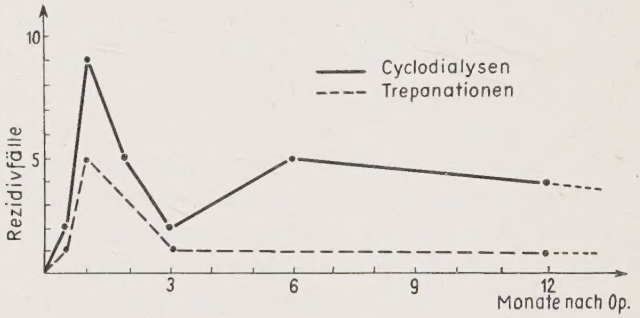

Abb. 1. Die graphische Darstellung der Rezidivfälle, entsprechend ihrem zeitlichen Auftreten

Tabelle 3

Zeit nach der Operation	Zy.	Zy. inv.	Iridekt.	Hint. Sklera	Elliot Trep.	Zy.-Diath.	Iriden-kleisis	Extr. lent.	Bas. Ir.-Dialyse	VK.-Punkt.
1—2 Wochen	—	—	1	1	—	—	—	—	1	1
1 Monat	1	—	—	—	—	2	1	—	—	—
2 Monate	—	—	3	—	—	—	—	—	—	—
3 Monate	—	—	1	—	—	—	—	2	—	—
4 Monate	1	—	1	—	—	—	—	—	—	—
6 Monate	1	2	—	1	1	1	—	—	—	—
8 Monate	1	—	—	1	—	1	1	—	—	—
12 Monate	—	—	—	—	—	1	—	—	—	—
über 12 Monate	1	—	1	—	2	1	—	—	—	—

Bei unseren Trepanationsfällen mußte an 9 Augen eine zweite, an 1 Auge eine dritte Operation vorgenommen werden. In 2 Fällen, jedesmal nach einer zweiten Trepanation, konnte der Druck normalisiert werden; bei 3 weiteren Patienten senkte sich der Druck erst auf die der zweiten Operation folgende medikamentöse Therapie.

Es wurden folgende Nachoperationen ausgeführt: 4 Trepanationen nach Elliot 1, 1, 5, 32 Monate nach der ersten Trepanation, 1 Trepanation nach Lindner, Abtragen eines Irisprolapses, 1 Zyklodiathermie je nach 1, zweimal 1 Extractio lentis und 1 Zyklodiathermie nach 2 Monaten. Einmal mußte nach 1 Monat eine in die Trepanationsöffnung prolabierte Iris abgetragen werden.

6. Operationskomplikationen und Operationsfolgen. Die Operationskomplikationen sind bei den beiden Verfahren entsprechend der besonderen Technik jeder Methode verschieden. Die häufigste Kom-

plikation nach der Zyklodialyse ist eine Blutung in die Vorderkammer während oder kurz nach der Operation. Dabei besteht die Gefahr der sekundären Verklebung und des Verschlusses der operativ gesetzten Dehiszenz zwischen Sklera und Aderhaut, so daß die Tension nach der Operation wieder ansteigt oder unbeeinflußt bleibt. Eine solche Blutung trat in 32 Fällen ein. Ihr folgte bei 14 Patienten eine sekundäre, z. T. allerdings nur vorübergehende Drucksteigerung in den nächsten Tagen. Seltener waren Glaskörperverletzungen, und nur vereinzelt kamen Verletzungen des Corpus ciliare, der Iris und der Descemetschen Membran vor. Sekundäre iritische Symptome fanden sich in 6 Fällen.

Nach der Trepanation blutete es bei 28 Augen in die Vorderkammer und zweimal in den Glaskörper. Nur in 3 Fällen stieg in der Folge der Druck an. Zweimal zerriß der Bindehautlappen beim Abpräparieren. Verletzungen der Linse und des Corpus ciliare kamen nicht vor. Vereinzelte erschwerte Irisrepositionen sowie dreimal eine Obliteration der Trepanationsöffnung sind zu erwähnen. Bei 10 Augen zeigten sich vorübergehende iritische Symptome nach der Operation.

Cataracta complicata. Eine sichere postoperative Katarakt bildete sich in 18% der Fälle nach Zyklodialyse; 2 davon hatten bereits vor der Operation eine Cataracta senilis incipiens aufgewiesen.

Nach der Trepanation zeigten 33% der Patienten eine beginnende, langsam fortschreitende Katarakt; bei einem Drittel davon bestand schon vor der Operation eine Cataracta senilis incipiens.

Spätinfektion. Diese gefürchtete Operationsfolge konnte bis Ende 1951 an keinem der hier untersuchten Augen festgestellt werden. Sie trat jedoch bei einer Patientin auf, deren Auge 4 Jahre früher nach Elliot in einer anderen Klinik trepaniert worden war. Es bestand eine Dakryostenose. Durch subkonjunktivale Penicillinapplikationen, Mydriatifizierung mit Skopolamin und Merfeneinträufelung (1 : 8000) konnte sie nach zweiwöchigem Spitalaufenthalt mit unveränderter Sehschärfe und normaler Tension geheilt entlassen werden.

7. Medikamentöse Therapie nach der Operation. Da die Zyklodialyse den Druck nur für eine kürzere Zeit senkt, mußte in 74 Fällen nach der Operation noch medikamentöse Therapie getrieben werden (in 8 Fällen fehlen die Angaben). Dadurch konnte bei 15% der Fälle noch eine Besserung der Tension erzielt werden.

Unmittelbar nach der Operation wurde bei allen trepanierten Augen ein Mydriatikum gegeben. Später benötigten 28 Patienten keine antiglaukomatöse Therapie mehr. In vielen Fällen wurde jedoch zur Herabsetzung der Infektionsgefahr Targesin (3%) oder Merfen (1 : 8000) verwendet. In 3 Fällen wurde durch Miotika die von der Operation unbeeinflußte Tension zur Norm gebracht.

8. Schlußergebnisse. Zum Vergleich stehen sich 82 Zyklodialysen und 81 Trepanationen nach Elliot gegenüber. Jene wurden in den Jahren 1943 bis 1948, diese 1948 bis 1951 an der Basler Augenklinik ausgeführt.

Unsere Untersuchungen zeigen, daß die Trepanation nach Elliot den intraokularen Druck in einem bedeutend höheren Prozentsatz und dauernder senkt als die Zyklodialyse. Die Rezidive treten bei beiden Verfahren schon bald nach der Operation auf; sie sind aber nach der Trepanation viel seltener. Die Erfolge in bezug auf die Sehschärfe sind nach der Trepanation etwas schlechter. Der Unterschied beträgt an der Basler Klinik 5%; die Differenz ist nicht größer, obwohl nach der Trepanation mehr postoperative Katarakte entstehen. Dies hängt z. T. damit zusammen, daß wegen der kurzen Beobachtungszeit noch nicht alle Katarakte zu einer Visusabnahme geführt haben, z. T. aber müssen wir annehmen, daß infolge der zahlreichen Rezidive nach einer Zyklodialyse das zentrale Sehen auf die Dauer stark beeinträchtigt wird.

Als weitere Untersuchung haben wir die Patienten beider Operationsverfahren in 2 Gruppen eingeteilt, in solche mit noch guter präoperativer Sehschärfe und intaktem Gesichtsfeld (Gruppe 1) und solche Patienten, die schon vor der Operation eine schlechte sensorische Funktion hatten (Gruppe 2). Daraus ergab sich folgendes Bild:

Bei der Gruppe 1 war von 28 trepanierten Augen in 25 die Tension normal, also in 89%; nur 1 Auge zeigte erhöhten Druck. Die Sehschärfe war in 18 Augen schlechter, davon 8mal infolge Cataracta complicata und 2mal infolge zunehmender Cataracta senilis incipiens. Bei den übrigen 8 Augen hatte die zentrale Sehschärfe nur wenig abgenommen, ausgenommen in 1 Fall.

Von den 15 zyklodialysierten Augen dieser Gruppe war die Tension nur in 8 Fällen normal, also in 53%; in 5 Augen bestand ein erhöhter Druck. Die zentrale Sehschärfe war in zwei Dritteln der Fälle schlechter geworden, und zwar war die Visusabnahme stärker als nach Elliotscher Trepanation. Dabei ist allerdings zu berücksichtigen, daß die Beobachtungszeit für die Zyklodialysen länger ist.

Nach beiden Operationsverfahren konnte in einzelnen Fällen eine Abnahme der Sehschärfe trotz guter Tension beobachtet werden. In den gleichen Fällen sah man auch Bjerrumskotome auftreten, besonders parazentrale. Das Gesichtsfeld wurde dabei nur unwesentlich kleiner. Sehr selten blieben nach Zyklodialyse bei leicht erhöhter Tension Sehschärfe, Perimeter- und Kampimeterbefund unverändert. Nach der Trepanation sahen wir mehrmals ein vorher normales Gesichtsfeld um 5—10° kleiner werden; dieser Befund blieb dann stationär; Tension und Kampimeterbefund zeigten normale Maße, und die Sehschärfe blieb konstant.

Bei der Gruppe 2 mit herabgesetzter Funktion bewirkte die Zyklodialyse sehr häufig keine Normalisierung der Tension mehr: in fast zwei Dritteln dieser Fälle war die Tension erhöht oder es trat wieder ein Rezidiv auf. Perimeter- und Kampimeterbefunde zeigen, soweit sie vorhanden sind, eher eine Zerfallstendenz des Gesichtsfeldes an.

Nach der Trepanation war in dieser Gruppe die Tension in fast drei Vierteln der Fälle normal. Sehschärfe und Gesichtsfeld blieben bei fast der Hälfte gleich.

Die Trepanation zeigt also auch in dieser Gruppe gute Erfolge.

Die direkten Operationstraumen sind bei beiden Verfahren selten. Die Vorderkammerblutungen scheinen bei der Zyklodialyse öfters zu Drucksteigerungen zu führen, z. T. sind sie allerdings vorübergehend. Trotz der häufigen Hypotonie und der verzögerten Neubildung der Vorderkammer nach der Trepanation traten keine vorderen Synechien auf. Hingegen war die Zahl der Augen mit iritischen Symptomen hier größer (10) als nach der Zyklodialyse (6). Trotzdem nach der Operation in allen Fällen Mydriatika verabreicht wurden, traten in 15 Augen nach der Trepanation hintere Synechien auf. In 2 dieser Augen war die Tension nicht mehr auf normale Werte zu bringen. In 3 Fällen versagte die Funktion des Filterkissens. Eine Spätinfektion trat nach der Trepanation an unserem Krankengut nicht auf.

Bei den Zyklodialysen wurde postoperativ in 74 Fällen medikamentöse Therapie notwendig. Bei 11 Rezidiven konnte dadurch der Druck normalisiert werden. Weitere operative Eingriffe waren an 21 Augen nötig; es waren total 32 Operationen. Nach Elliotscher Trepanation brauchte ein Drittel der Operierten keine Therapie mehr! 5 Rezidive wurden durch Medikamente normalisiert. An 9 Patienten wurden 10 Nachoperationen ausgeführt.

Zusammenfassung: Die Trepanation nach Elliot hat gegenüber Heines Zyklodialyse zweifellos Vorteile. Der Hauptnachteil des Eingriffes ist in dem häufigen Auftreten einer Cataracta complicata zu sehen, ein Geschehen, das sich besonders bei schon bestehender Cataracta senilis incipiens einstellt (in unserem Krankengut in einem Drittel der Fälle).

Ein weiterer Nachteil der Elliotschen Trepanation ist der trotz Drucknormalisierung manchmal auftretende Gesichtsfeldzerfall. Dabei kann auch die zentrale Sehschärfe abnehmen. Dieser Verlauf konnte, wenngleich selten, gelegentlich auch bei Augen mit anfänglich guter Funktion beobachtet werden. Trotzdem ist im ganzen gesehen der Operationserfolg nach der Elliotschen Trepanation besser, weil bei der Großzahl der Fälle das Weiterschreiten des glaukomatösen Prozesses verhindert werden kann, selbst dort, wo die Funktion schon stark herabgesetzt ist.

Bei der Zyklodialyse trüben die sehr häufigen Rezidive die Prognose auf lange Sicht erheblich.

Schrifttum

Arruga, H., Chirurgie oculaire, Traduction de la deuxième édition espagnole par John D. Blum, Salvat Editores S. A. Barcelona. Masson & Cie., Paris 1950, S. 699. — Barkan, O., Amer. J. Ophthalm. 1941, Bd. 24, S. 768; 1947, Bd. 30, S. 1036. — Blaskovics, L., v. Kreiker, A., Eingriffe am Auge. F. Enke Verlag, Stuttgart 1938, S. 337. — Duke-Elder, Stewart, W., Textbook of ophthalmology. Henry Kimpton, London 1945, Bd. III, S. 3403. — Elliot, R. H., Ophthalmoscope 1909, Bd. 7, S. 804. — Heine, L., Dtsch. med. Wschr. 1905, Bd. 21, S. 824. Bericht über 32. Sitzung d. Ophthalm. Ges. Heidelberg 1905, S. 3. — Meller, J., Augenärztliche Eingriffe, 6. Aufl. Springer Verlag, Wien 1950, S. 328 u. 334. — Spaeth, E. B., Principles and Practice of Ophthalmologic Surgery, 4. Aufl. Lea and Fabiger, Philadelphia 1948, S. 801. — Thiel, R., Glaukom. Klin. Mbl. Augenhk. 1936, Bd. 96, S. 159. — Duverger, C., und Velter, E., Traité d'ophtalmologie. Masson & Cie., Paris 1939, Bd. VII, S. 781. — Magitot, A., Traité d'ophtalmologie. Masson & Cie., Paris 1939, Bd. VI, S. 267. — Weekers, L. und R., Ophthalmologica 1945, Bd. 109, S. 212.

Anschr. d. Verf.: Basel, Mittlere Str. 91, Univ.-Augenklinik